

ИСПОЛЬЗОВАНИЕ КОМПЬЮТЕРНОЙ ОБРАБОТКИ ИЗОБРАЖЕНИЙ ДЛЯ АНАЛИЗА СНИМКОВ ОПТИЧЕСКОЙ КОГЕРЕНТНОЙ ТОМОГРАФИИ ПЕРЕДНЕГО ОТРЕЗКА ГЛАЗА

Г.В. Вашкевич¹, Н.В. Лушина², Е.В. Чернякова², И.А. Врублевский²

¹ГУО «Белорусская медицинская академия последипломного образования»

*²УО «Белорусский государственный университет
информатики и радиоэлектроники»*

e-mail: g.vashkevich@gmail.com, nikita.95_@mail.ru

В настоящее время оптическая когерентная томография (ОКТ) рассматривается как перспективный метод для оценки состояния фильтрационных подушечек (ФП) после антиглаукомных операций, при формах глаукомы, сопровождающихся высоким риском рубцевания в послеоперационный период. Однако, методу ОКТ переднего отрезка глаза присущ такой существенный недостаток, как отсутствие в современных аппаратах шкалы интенсивности сигнала, что затрудняет анализ и проведение оценки оптических свойств тканей.

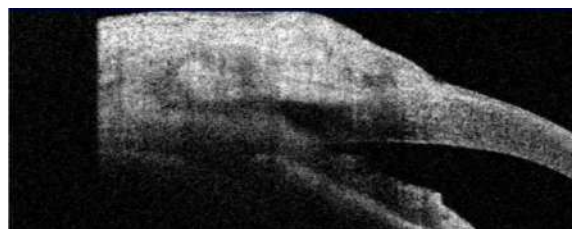
В работе показана возможность использования программы ImageJ для определения оптической плотности на различных участках тканей переднего глаза снимков ОКТ для фиксирования отличительных признаков функционирования фильтрационных подушек при различных формах глаукомы. Такая программа включает в себя все необходимые функции для цифровой обработки изображений: коррекция яркости и контрастности, выделение пределов изображения, высокочастотное и низкочастотное фильтрование и т. д. Программа ImageJ позволяет определить уровень сигнала, площади и статистические показатели пиксельных значений различных выделенных вручную или при помощи пороговых функций областей на изображениях. Эта программа поддерживает стандартные функции обработки изображений, такие как логические и арифметические операции между изображениями, манипуляции с контрастностью, свертки, Фурье-анализ, повышение резкости, сглаживание, обнаружение границ. Программа позволяет также производить различные геометрические преобразования, масштабирование, поворот и отражение.

Для ОКТ ФП использовали оптический когерентный томограф «VisanteOCT» («CarlZeissMeditec»). Сканирование выполняли в перпендикулярном и параллельном лимбу направлениях в режиме изображений высокого разрешения.

При оценке состояния тканей использовались следующие качественные признаки:

- структура ФП;
- наличие субконъюнктивальных кист;
- четкость краев склерального лоскута;
- наличие интрасклеральной полости;

- внутренние фистулы;
- отражающая способность тканей ФП по отношению к рефлектности склеры.



а)



б)

Рисунок 1 – Области сканирования ФП методом ОКТ: а) до компьютерной обработки; б) после компьютерной обработки.

На рис. 1 показано применение метода цифровой обработки изображений в программе ImageJ для области сканирования ФП методом ОКТ.

Метод ОКТ переднего отрезка глаза позволяет установить отличительные признаки функционирования ФП при формах глаукомы, сопровождающихся высоким риском рубцевания в послеоперационный период. В свою очередь, использование компьютерной обработки изображений дает возможность выделить участки с различной оптической плотностью для области сканирования ФП методом ОКТ, что позволяет оценить положение дренажа и установить возможные причины послеоперационных осложнений, в частности таких как тампонада интрасклеральной полости корнем радужки.

Список использованных источников

1. Вашкевич Г.В. Особенности оптической когерентной томографии фильтрационных подушечек при различных типах операций по поводу глаукомы с высоким риском рубцевания / Г.В. Вашкевич, Т.А. Имшенецкая, Г.В. Ситник // *Здравоохранение*. – 2010. – №1. – С.58–63.

2. Лушпа Н.В. Морфологический анализ нанопористой структуры пленок анодного оксида алюминия с помощью цифровой обработки СЭМ изображений / Н.В. Лушпа, Динь Хыу Тай, Е.В. Чернкова, И.А. Врублевкий // *Современные электрохимические технологии и оборудование: мат. док. Международной научно-технической конференции*. – Минск: БГТУ, 2017. – С. 126-129.